



III. ročník RESCUE DAY,
Poprad, 7. február 2014

Klinické príznaky anafylaktického šoku. Kazuistika.

Táňa Bulíková, SZU Bratislava, LSE Limbach

Kazuistika

- q ráno 8.48 výjazd RLP
- q *„kolaps mladej ženy doma, pacientka sa už preberá“*
- q *cestou operátorka: „Kde ste? Pacientka je v bezvedomí!...“*
- q V kúpeľni na zemi - 28 roč. žena nájdená dcérou bez reakcie na podnety, pomočená, PP 0.
- q Okolie bez zvratkov a stôp po krvi, bez nálezu podozrivých fliaš, tbl.....

Kazuistika

- q GCS 3
- q df 10/min, dýchanie čisté, vezik.,
- q pulz na a. radialis nehmatný, TK a SaO₂ nemerateľné,
- q zrenice - 2 mm bilat, reakcia na osvit +
- q koža studená, bez exantému, vonk. zranenia 0,
- q glykémia 6,1 mmol/l,
- q ekg: Sinus. tachykardia, fr 150/min, ojed. KES,
- q súbežne s vyšetrením anamnéza od nepľnoletej dcéry:
ráno bpn, okolnosti nie sú známe, OA, LA, abúzus, úrazy 0,
- q AA ?

kazuistika

- q zahájená symptomatická liečba - podporná ventilácia, oxygenácia, tekut. Th šoku vrátane vazopresorickej podpory (dopamín)
- q napriek liečbe obeh naďalej insuficientný
- q cca po 15 min susedka: "Pred pol rokom žena odpadla potom, ako ju uštipla včela"
- q táto indícia rozhodla o podaní adrenalínu i.v. frakcionovane a v infúzii.
- q + kortikoidy, antihistaminiká (HCO 400 mg, Dithiaden, Calcium gluconicum)

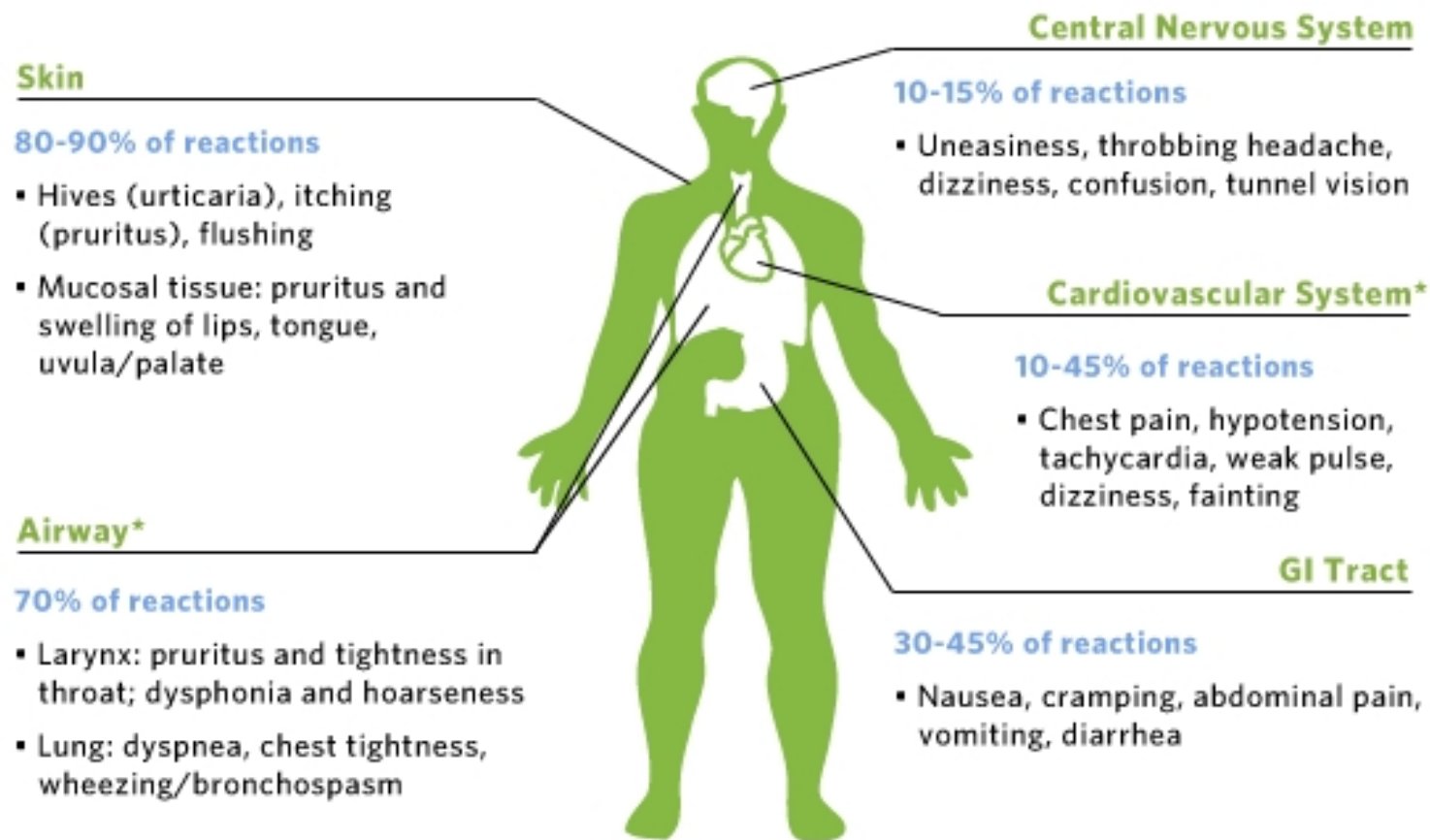
Kazuistika



Vývoj

- q po podaní Adr výrazné zlepšenie, obeh sa stabilizoval, úplný návrat vedomia
- q pacientka potvrdzuje alergiu na poštípnutie hmyzom
- q ráno v záhrade ju uštipla včela vo vlasatej časti hlavy,nevoľnosť, závraty, odpadla v kúpeľni
- q transport na OUAM

Figure 1: Common Signs and Symptoms of Anaphylaxis



*Potentially life-threatening symptoms.

Anafylaktický šok

prejavy do 30 min

pokles TK, tachykardia, alterácia vedomia

+

- ü Kožné prejavy: urtika, angioedém, vpich...
- ü Respiračné: chrapot, stridor, bronchospazmus
- ü GIT: zvracanie, hnačky, kolik. bolesti brucha

Diferenciálna diagnostika



Mladá žena bez tlaku

Diferenciálna diagnostika

*Kolaps mladej ženy ráno
v kúpeľni*

- q **Gravidita, GEU**
- q Úraz
- q Pľúcna embólia
- q Arytmia
- q **Anafylaxia**
- q iné

vonkajšie krvácanie – 0

gynekolog. anamnéza ?
vnútorné krvácanie ?
alergia ?

Diskusia

- q Tekutinová liečba (+vazopresory) bez odozvy ► vnútorné krvácanie ????

Stabilizovať na mieste alebo naložiť a utekať???
(dojazd. čas 30min)

??? vnútorné krvácanie ► stabilizácia na mieste ► †
??? anafylaxia bez stabilizácie ► ireverzibilný šok ► †

Diagnostika



Najčastejšie klinické faktory súvisiace s AŠ (1)

- ü Predchádzajúca epizóda anafylaxie
- ü Parenterálne podanie alergénu
- ü ATB
- ü Úvodné neurologické príznaky – závraty, parestézie, kolapsový stav

(1) BOOK OF ABSTRACTS, 7 th European Congress on Emergency Medicine, Antalya, Turkey 3-6 october 2012, s. 416. S Kooli, S Souissi, NE Noura, S Bellili, N Laamouri, S Chiboub, A Raddaoui, B Bouhajja, Emergency department, Regional Hospital, Ben Arous, Tunisia

Odporúčania pre operátorov a posádky ZZS

Anamnéza !!! (70% Dg)

!!! Aj oneskorená od druhého svedka (100% Dg)

5 cielených otázok na možnú anafylaxiu a hroziaci AŠ

1. Mal pacient epizódu anafylaxie?
2. Poštipol ho hmyz?
3. Užil ATB (nesteroidné antiflogistiká) ?
4. Ide o parenterálne podanie?
5. Má niektorý z príznakov? (závraty, parestézie, kolapsový stav, dýchavicu)

Prevencia

VČASNÁ liečba anafylaxie !!!
ADRENALÍN – život zachraňujúci liek



- q edukácia a vybavenie pacienta **protišokovým balíčkom** (pacientka mala len promethazin)
- q **Adrenalinové pero do rúk pacienta, nie do šuflíka ambulancie**
- q alergická anamnéza na viditeľnom mieste

Záver

Ďakujem Vám za pozornosť!



tana.bulikova@gmail.com